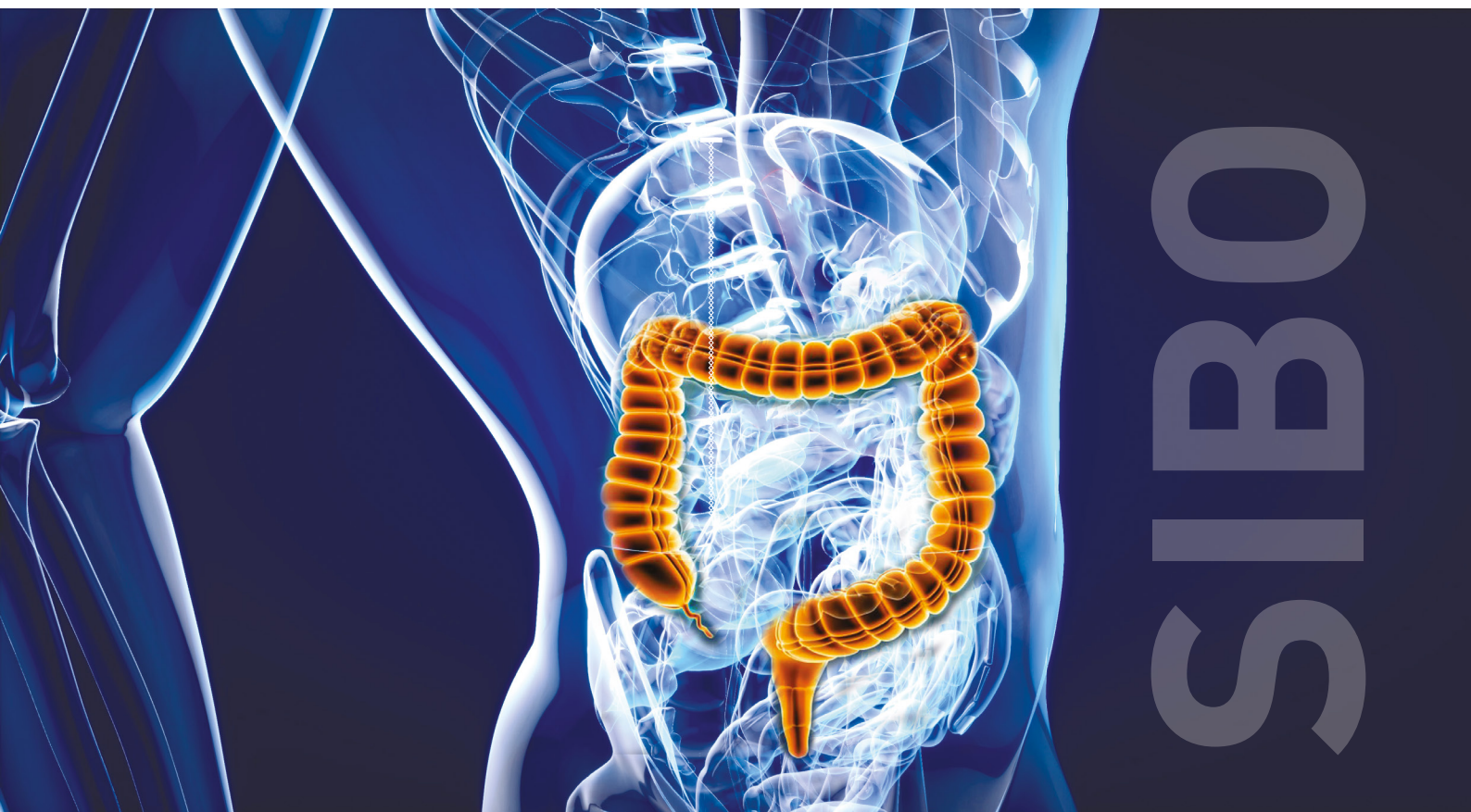

Test respiratoire au lactulose

Recherche de **SIBO**

(*Small Intestinal Bacterial Overgrowth*)

Le **SIBO** (Small Intestinal Bacterial Overgrowth) est une prolifération intestinale excessive de l'intestin grêle à l'origine de manifestations cliniques non spécifiques en lien avec la fermentation d'aliments dans l'intestin grêle : nausées, ballonnement, distension abdominale, flatulences, douleurs ou crampes abdominales, diarrhée voire constipation ou transit irrégulier. Des manifestations extrêmes avec perte pondérale et lésions muqueuses intestinales sans autre pathologie avérée du tube digestif peuvent être observées dans les sclérodermies sévères ou anses borgnes chirurgicales.



Les principaux facteurs favorisant le SIBO sont (1) :

- *Perturbations anatomiques* : post-chirurgicales (bypass, anses borgnes, gastrectomie...), tumeur du grêle, diverticulose du grêle, volvulus...
- *Troubles de la motricité intestinale* : neuropathie diabétique, sclérodermie, pseudo-obstruction intestinale chronique (POIC), gastroparésie, hypothyroïdie, opiacés au long cours.
- *Maldigestion/malabsorption* : insuffisance pancréatique ou hépatique, achlorhydrie (gastrite atrophique, gastrectomie, IPP), maladie cœliaque, mucoviscidose.
- *Déficit immunitaire* : dénutrition sévère, HIV, déficit en IgA, grand âge.
- *Autres situations (plusieurs mécanismes)* : syndrome de l'intestin irritable, MICI, RGO, fatigue chronique, fibromyalgie, obésité morbide, Parkinson.

Diagnostic biologique :

Le gold standard pour le diagnostic de SIBO est l'aspiration de fluide intestinal (duodéno-jéjunale) et sa mise en culture. Mais le caractère non invasif des tests respiratoires aux hydrates de carbone en fait l'outil diagnostique principal (1).

L'intérêt du test respiratoire au lactulose est basé sur les propriétés physico-chimiques de ce disaccharide associant un galactose et un fructose :

- Après ingestion par voie orale, aucune enzyme digestive n'est capable de scinder ce disaccharide ; ce sucre ne sera donc pas absorbé par la muqueuse digestive (d'où les propriétés laxatives du lactulose).
- Le lactulose (comme tous les carbohydrates) est riche en hydrogène et, n'étant pas absorbé, il va être fermenté par la flore bactérienne du tube digestif pour relarguer du dihydrogène (H₂) et du méthane (CH₄). Ces gaz vont diffuser à travers la muqueuse digestive, gagner

le circuit sanguin (sous forme dissoute) pour être relargués lors de l'expiration au niveau des alvéoles pulmonaires. La quantité de ces gaz est ainsi le reflet indirect de la quantité de bactéries présentes.

En faisant plusieurs mesures de ces gaz expirés à différents temps post absorption (toutes les 20 mn pendant 180 mn), on peut ainsi arriver à mettre en évidence une production excessive précoce (donc dans l'intestin grêle signant une pullulation microbienne = SIBO) suivie d'une production plus tardive et provenant de la flore bactérienne présente de manière physiologique dans le colon.

Indications :

Le Collège Américain de Gastroentérologie (ACG) a récemment publié des recommandations concernant le SIBO (2). Les situations cliniques pour lesquelles la recherche de SIBO peut être envisagée sont les suivantes :

- suspicion de troubles moteurs intestinaux (sclérodermie, POIC...).
- en cas de ballonnement, douleurs abdominales et/ou diarrhée chez des patients aux antécédents de chirurgie digestive.
- contexte du syndrome de l'intestin Irritable.
- patients avec constipation.

Contraintes pré analytiques/préparation du patient :

Jeûne minimum de 8h (12h de préférence) avec un régime pauvre en sucres fermentables la veille du test (pas de fruit, légume, graine, céréales, pomme de terre, pas de produits laitiers frais, pas de chewing-gum) (1). Exemple-type de repas : riz blanc, poisson, poulet.

Pas de prise d'antibiotiques les 4 semaines précédant le test.

Interprétation et CAT :

L'augmentation de l'hydrogène dans les gaz expirés après ingestion de lactulose (10 grammes mélangé à 250 ml d'eau) peut traduire soit une pullulation microbienne intestinale, soit tout simplement l'arrivée du lactulose dans le côlon (temps de transit oro-cœcal).

La courbe a montre un profil normal de relargage d'hydrogène avec une production tardive (par la flore colique) (3).

La courbe b est caractéristique d'un pic de production précoce (lié à une prolifération bactérienne de l'intestin grêle) puis un 2ème pic de production tardive (colique) (3).

La distinction entre les 2 situations peut s'avérer difficile en pratique dans certains cas : des études récentes (4) suggèrent qu'en l'absence d'augmentation significative de l'hydrogène (> 20 ppm) dans les 90 minutes qui suivent l'ingestion du lactulose, le test peut être considéré comme négatif. (1,5,6)

La mesure simultanée du méthane est également conseillée : la présence d'une flore méthano-productrice (notamment la présence d'archées, microorganismes unicellulaires procaryotes génétiquement distincts des bactéries) peut être responsable de taux bas d'hydrogène dans les gaz expirés, ces archées utilisant l'hydrogène pour fabriquer du méthane (1,7).

La surveillance des événements cliniques (symptômes digestifs ou autres) pendant toute la durée du test et dans les heures qui suivent est essentielle dans l'approche diagnostique pour rattacher ces symptômes aux quantités de gaz expirés. (10)

Traitement médical :

1. Identification et correction des causes du SIBO si possible ;

2. La prescription d'antibiotiques représente la base du traitement : La rifaximine (faiblement absorbé par le tube digestif) a une efficacité estimée à 70% mais n'est pas disponible en France dans cette indication (11).

La norfloxacine et l'amoxicilline/acide clavulanique ont également montré leur efficacité (12).

Les rechutes sont possibles et il semblerait que l'alternance de 3 cures successives (métronidazole/quinolone/métronidazole) donne aussi des résultats favorables (13).

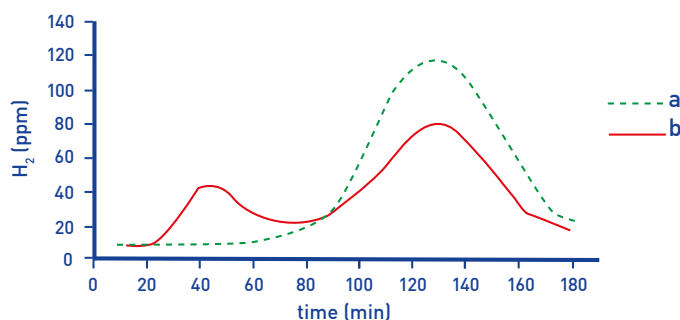
La place des probiotiques est actuellement très controversée.

Traitement nutritionnel :

- La réduction de l'apport en sucres fermentables (Régime FODMAPS) pour diminuer la fermentation bactérienne et les symptômes associés représente la meilleure approche (1).

- Supplémentation relative aux carences vitaminiques de malabsorption associées (B12, B9...).

Figure 1 : Lactulose - H₂ - Breath Test



SIBO

Éléments bibliographiques (pour en savoir plus) :

(1) <https://www.fmcgastro.org/texte-postu/postu-2022/la-pullulation-microbienne-intestinale-sibo-mythe-ou-realite/> (2) Pimentel M, Saad RJ, Long MD, Rao ACG Clinical Guideline: Small Intestinal Bacterial Overgrowth. Am J Gastroenterol. 2020 Feb;115(2):165-78. (3) H2-BREATH TESTS FOR MEDICAL RESEARCH AND CLINICAL DIAGNOSIS Klaus Wetzel Fischer ANALYSEN INSTRUMENTE GmbH (FAN), Leipzig. (4) Shaker A, Peng B, Soffer E. Pattern of methane levels with lactulose breath testing; can we shorten the test duration? JGH Open. 2021 Jul;5(7):809-12. (5) Hammer HF, Fox MR, Keller J, et al. European guideline on indications, performance, and clinical impact of hydrogen and methane breath tests in adult and pediatric patients: European Association for Gastroenterology, Endoscopy and Nutrition, European Society of Neurogastroenterology and Motility, and European Society for Paediatric Gastroenterology Hepatology and Nutrition consensus. United European Gastroenterol J. 2021 Aug 25. PubMed PMID: 34431620. (6) Rezaie A, Buresi M, Lembo A, et Hydrogen and Methane-Based Breath Testing in Gastrointestinal Disorders: The North American Consensus. Am J Gastroenterol. 2017 May;112(5):775-84. (7) Pimentel M, Saad RJ, Long MD, Rao ACG Clinical Guideline: Small Intestinal Bacterial Overgrowth. Am J Gastroenterol. 2020 Feb;115(2):165-78. (8) Sabate JM, Jouet P, Harnois F, et al. High prevalence of small intestinal bacterial overgrowth in patients with morbid obesity: a contributor to severe hepatic steatosis. Obes Surg. 2008 Apr;18(4):371-7. (9) Sanjeevi R, Jamwal KD, Dhar Chowdhury S, et al. Assessment of small intestinal bacterial overgrowth in chronic pancreatitis patients using jejunal aspirate culture and glucose hydrogen breath test. Scand J Gastroenterol. 2021 May;56(5):588-93. (10) Hammer J, Sonyi M, Engesser KM, et Carbohydrate-induced gastrointestinal symptoms: development and validation of a test-specific symptom questionnaire for an adult population, the adult Carbohydrate Perception Questionnaire. Eur J Gastroenterol Hepatol. 2021 Feb 1;32(2):171-7. (11) Gatta L, Scarpignato Systematic review with meta-analysis: rifaximin is effective and safe for the treatment of small intestine bacterial overgrowth. Aliment Pharmacol Ther. 2017 Mar;45(5):604-16. (12) Attar A, Flourie B, Rambaud JC, Franchisseur C, Ruszniewski P, Bouhnik Antibiotic efficacy in small intestinal bacterial overgrowth-related chronic diarrhea: a crossover, randomized trial. Gastroenterology. 1999. (13) Richard N, Desprez C, Wuestenberghs F, Leroi AM, Gourcerol G, Melchior C. The effectiveness of rotating versus single course antibiotics for small intestinal bacterial overgrowth. United European Gastroenterol J. 2021 Jul;9(6):645-54.